

Protesi superiore e inferiore su componentistica Rhein83

Dott. Marco De Angelis, odt. Luigi Ciccarelli

Nel presente caso clinico sono illustrate, in modo molto schematico, alcune fasi della realizzazione di una protesi overdenture superiore e inferiore ancorata su quattro impianti superiori e quattro inferiori (Fig. 1).

Questa soluzione garantirà alle protesi una maggiore stabilità durante la fonazione e la funzione masticatoria consentendo al paziente di relazionarsi nella propria sfera sociale con sicurezza e tranquillità. La tecnica con ball attachment consentirà al clinico di ridurre i costi del manufatto rispetto a una soluzione con barra. L'innesto di impianti non esclude che la protesi abbia gli stessi requisiti di quelle tradizionali, e cioè un'adeguata estensione dei bordi, la dimensione verticale, la centrica ripetitiva e un corretto montaggio dei denti, (Figg. 3-5). Il manufatto quindi non sarà esclusivamente ad appoggio implantare ma utilizzerà anche il supporto mucoso.

Il mancato rispetto dei sopra indicati requisiti potrebbe portare a un insuccesso del dispositivo e alla perdita degli impianti.

Qui di seguito si illustreranno esclusivamente le fasi relative alla finalizzazione del lavoro.

Dopo la prova estetica e l'approvazione del clinico e del paziente si provvederà alla resinatura delle protesi.

In presenza di dimensioni verticali ridotte e di un numero di impianti elevato si preferisce l'utilizzo delle sovrastrutture in cobalto-cromo che impediranno eventuali rotture in corrispondenza delle cuffie contenenti le guaine (Figg. 6a-6b).

Prima della realizzazione delle strutture vengono fatte delle mascherine in silicone del montaggio in cera, che permetteranno di riposizionare i denti artificiali e verificare gli spazi. Le strutture verranno coperte con lacca fotopolimerizzante che impedirà il trasparire del metallo attraverso la resina (Figg. 7a-7b).

Si polimerizzano le protesi (in questo caso in muffola tradizionale con resina termo-indurente colorando gli scudi protesici), rifinendo e lucidando, e quindi si inviano i dispositivi ultimati in studio per la consegna (Figg. 8-10).

Il clinico, prima di fissare gli attacchi (Figg. 2a-2c), verificherà le inserzioni dei manufatti, eventuali compressioni con paste apposite e i contatti di centrica.

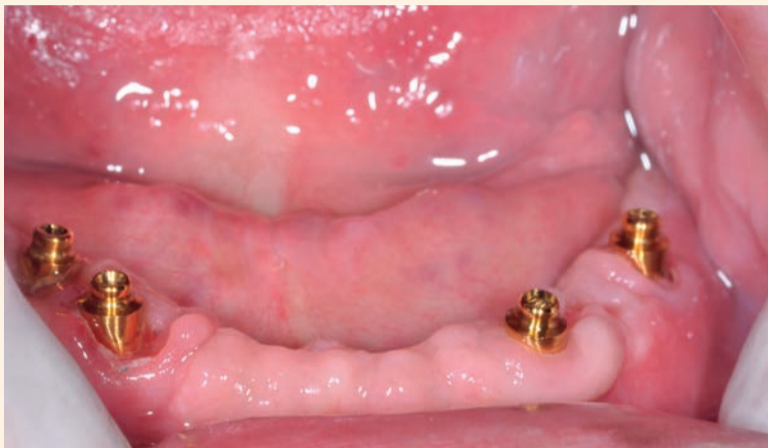

Fig. 1 - Attacchi OT Equator inseriti sugli impianti.

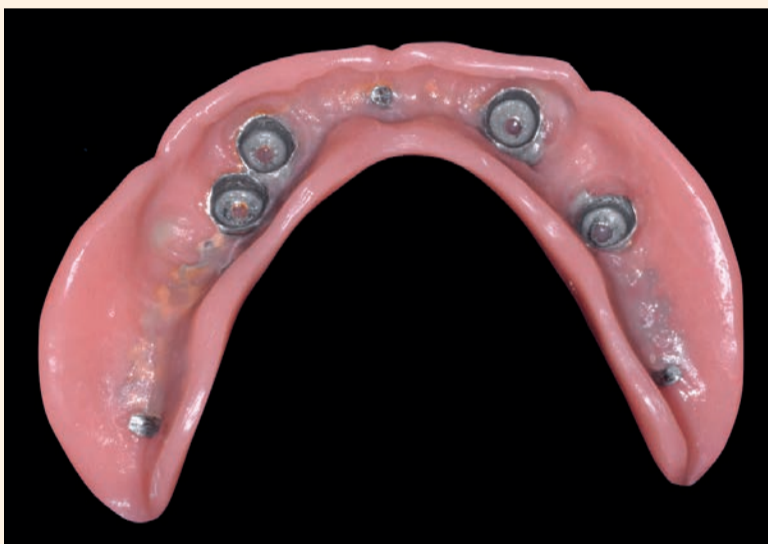
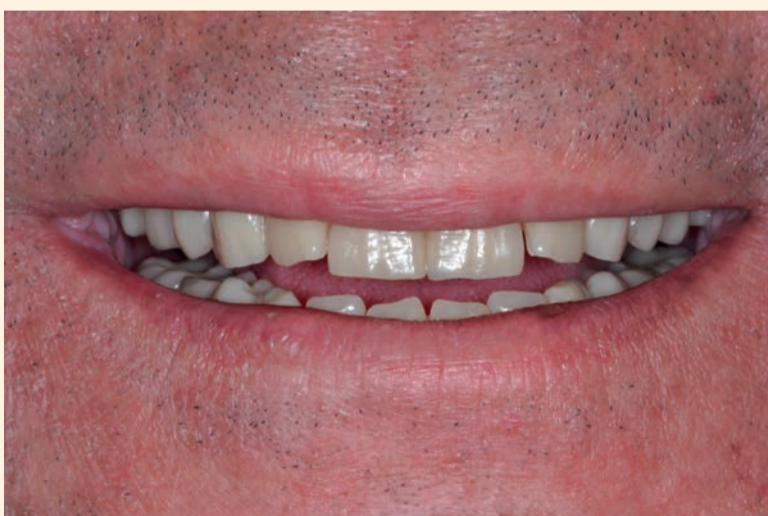
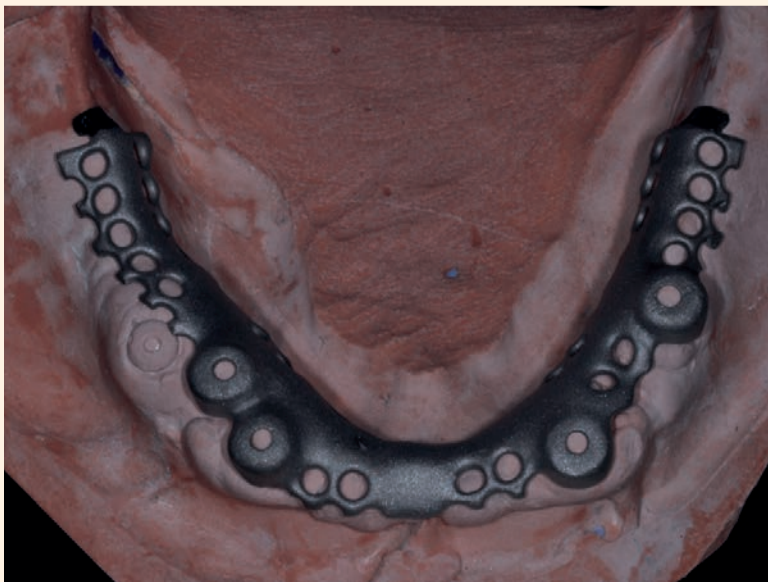
Fig. 3 - Protesi inf. con cestelli inox resinati.



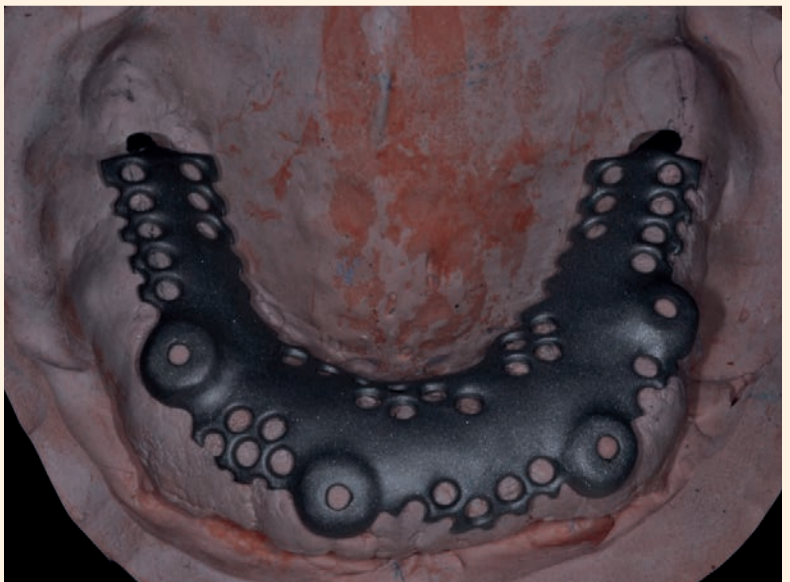
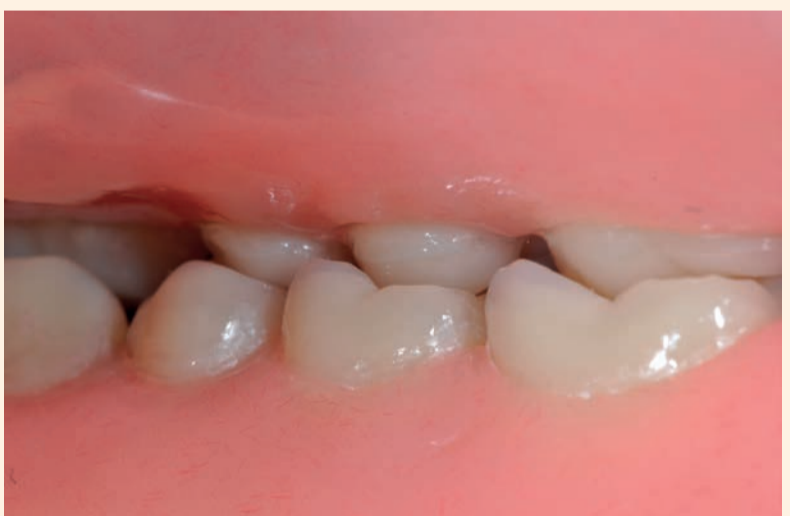Figg. 4, 5 - Montaggio denti.



Figg. 6a-6b - Sovrastrutture.



Figg. 2a-2c - Particolare degli attacchi OT Equator.





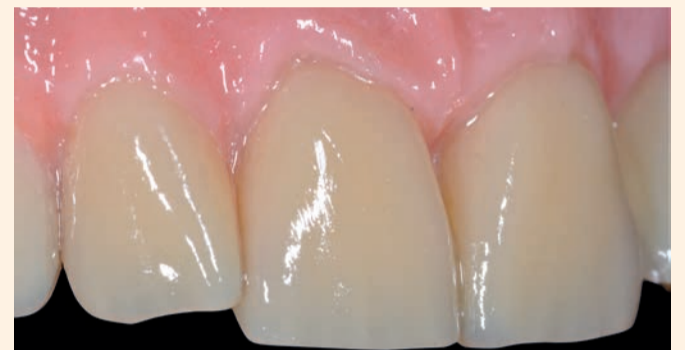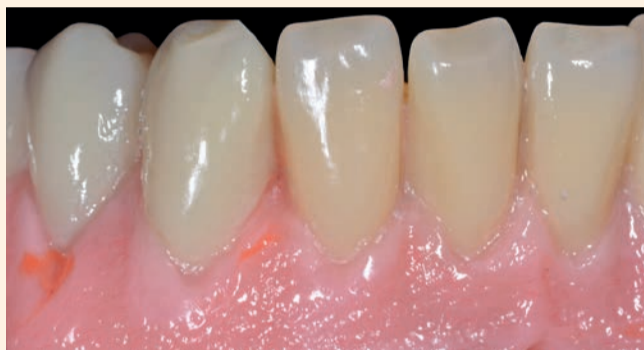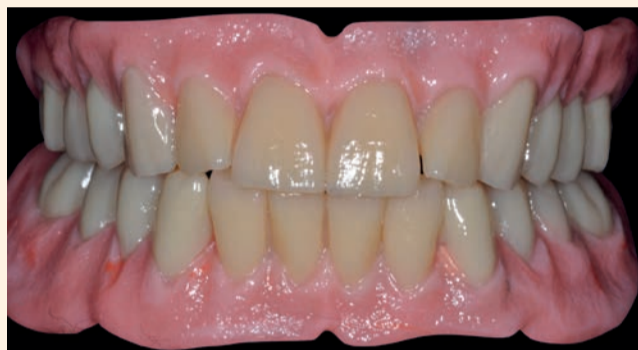< pagina 14

Il bloccaggio delle cappette negli alloggi con resina autopolimerizzante sarà facilitato dall'utilizzo di guaine protettive che impediranno alla resina di invadere le zone di sottosquadro, consentendo così una facile rimozione della protesi (Fig. 11). Dopo l'indurimento la resina in eccesso verrà rifinita con una fresa a palla (Fig. 12).

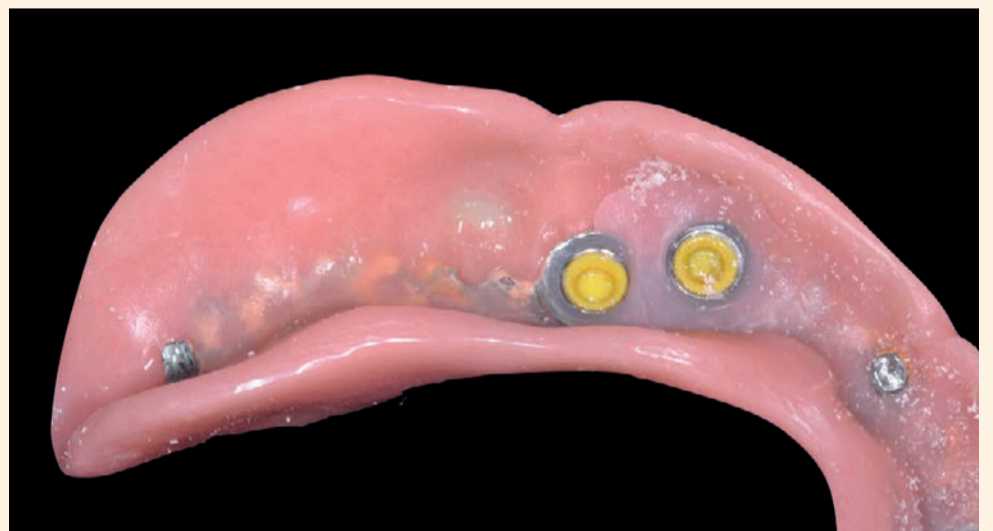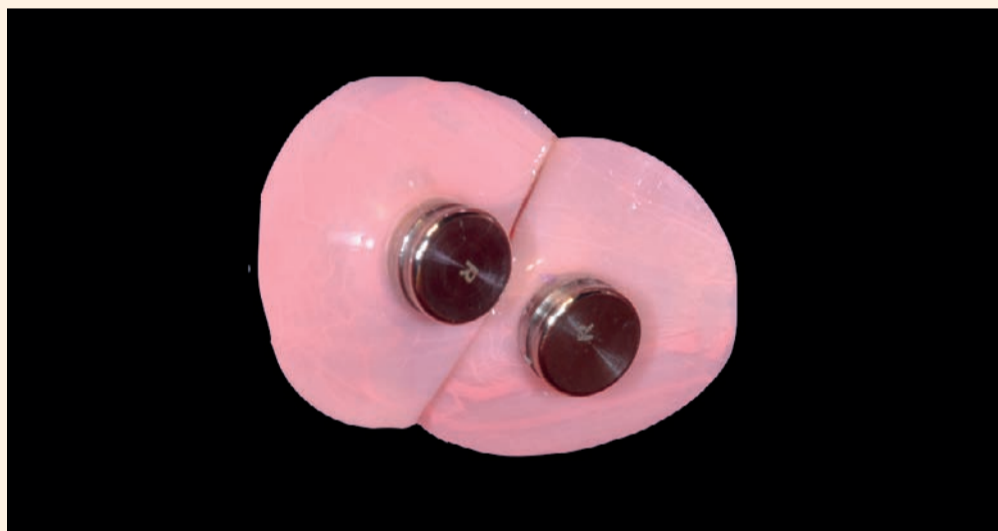A fine seduta prima della consegna definitiva il paziente verrà istruito per conservare e pulire in modo corretto le protesi. Le figure da 13 a 18 mostrano alcuni particolari e la soddisfazione del paziente.

Ringraziamo il collega Vincenzo Liberati per la realizzazione delle sovrastrutture (Laboratorio Dentaline).

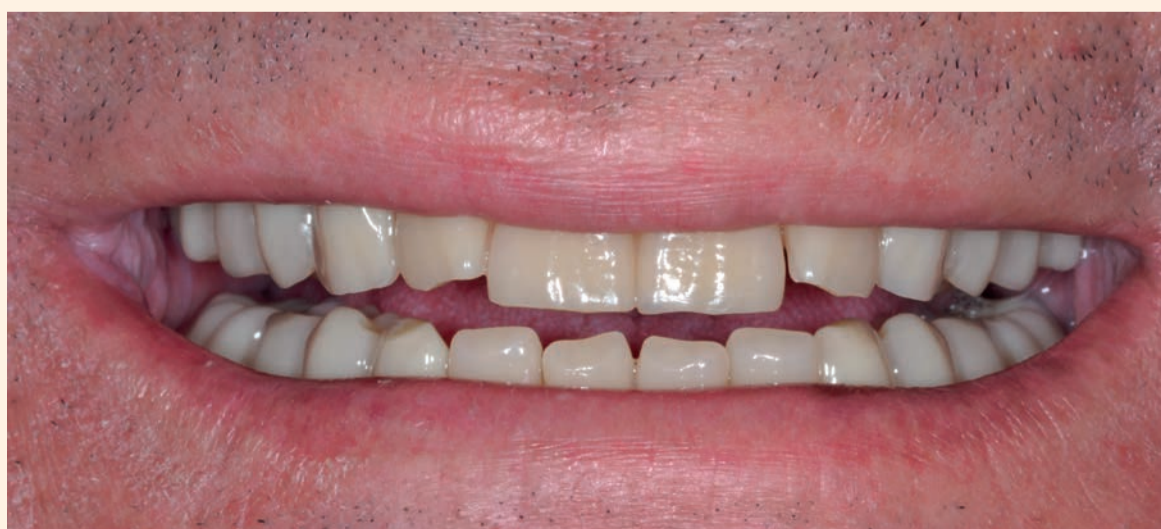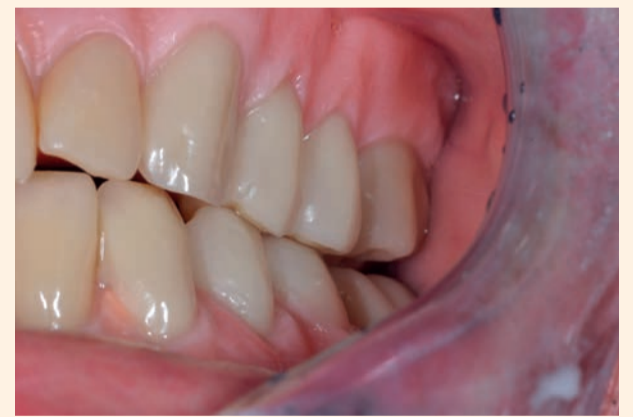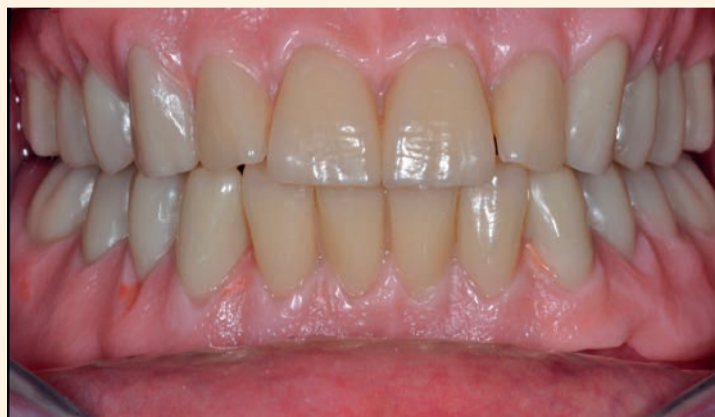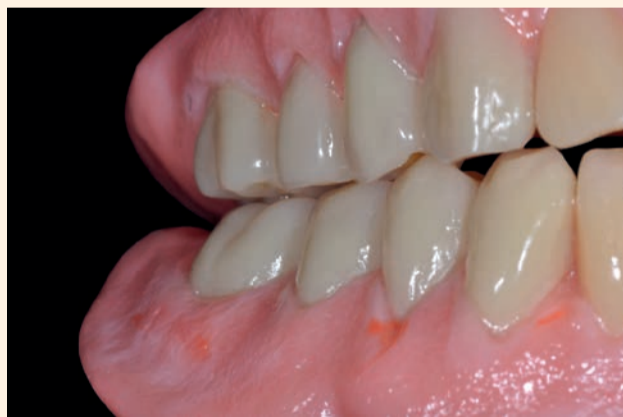Figg. 7a-7b - Strutture coperte con lacca.



Figg. 8-10 - Protesi ultimata.



Figg. 11-12 - Resinatura definitiva delle cappette.



Figg. 13-18 - Protesi ultimata e consegna al paziente.